

Histologisk diagnostik av mola hydatidosa (345)

2012-47/1-9

2013-mm-dd

**Resultatsammanställning**

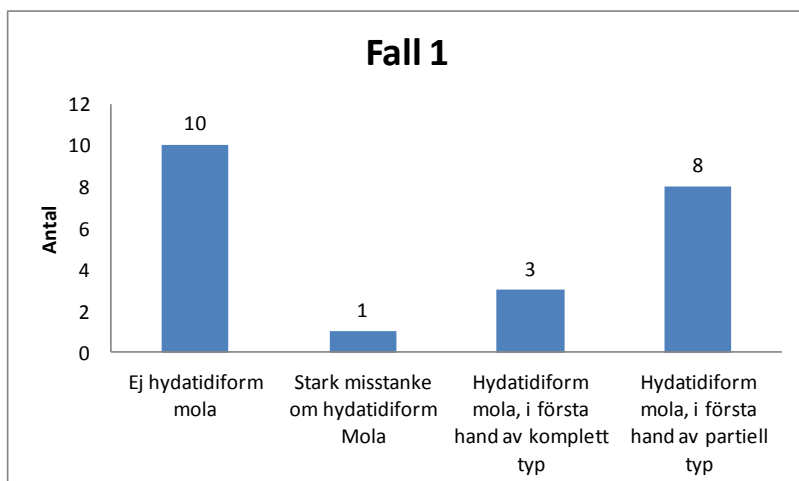
**Svarsfrekvens**

Av 26 anmälda har laboratorier har 23 helt eller delvis rapporterat in resultat.

**Syfte**

Histologisk bedömning. Fallen var valda med tanke på att distinktionen mellan "icke-hydatiform mola" och "hydatiform mola" sker i vardagens diagnostik baserad på rutinmorfologisk histologisk bedömning, dvs utan kompletterande immunhistokemi eller DNA analys. Därför har immunohistokemiska bilder eller svarsalternativen "komplettering med immunohistokemi", "komplettering med FISH analys" eller komplettering med genotyping" inte inkluderats. I kommentarsrutan kan ni beskriva eventuella vidare undersökningar som behövs för diagnosen.

**Sammanställning**

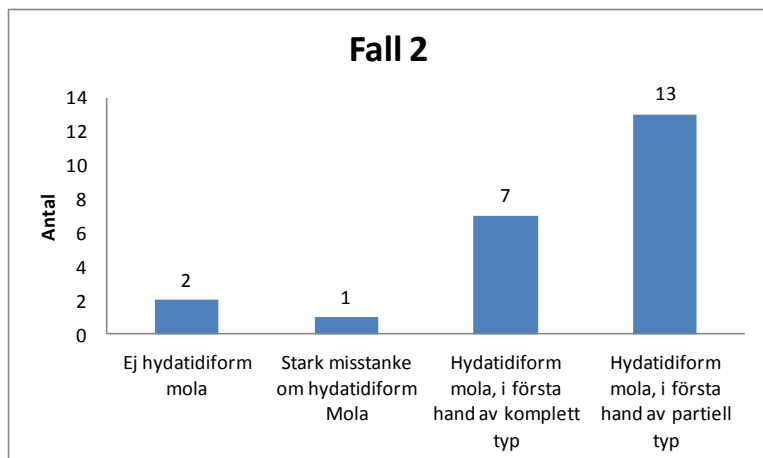


**Deltagarnas kommentarer**

Resultat	Kommentar
Ej hydatidiform mola	Med reservation för den nedsatta morfologiska bedömlbarheten jämfört med mikroskopiska bilder. Avsaknad av kliniska uppgifter om gestationsåldern komplettera med p57 och ploidy
	Att bedöma om mola föreligger eller ej enbart på mikroskopiskt utseende gör vi inte. Vid misstanke på mola används rutinmässigt både p57 och DNA analys
Hydatidiform mola, i första hand av komplett typ	early, gör p57.
Hydatidiform mola, i första hand av partiell typ	Tidig bild. Ploidianalys och p57 bör utföras. p57. p57 event ploidi kompletterande DNA-undersökning

**Kommentar:**

## Histologisk diagnostik av mola hydatidosa (345)

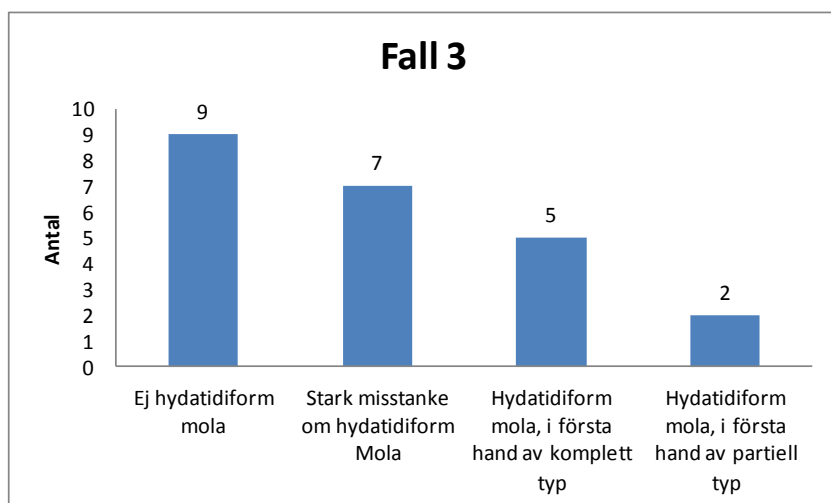


### Deltagarnas kommentarer:

Resultat	Kommentar
Stark misstanke om hydatidiform Mola	Misstanke på partiell. Göra p57 och diploidanalys.
Hydatidiform mola, i första hand av komplett typ	Ploidianalys och p57 bör utföras.
	partiell mola. Går ej att läsa hela svarsalternativ !
	p57
Hydatidiform mola, i första hand av partiell typ	p57, ploidi
	Med reservation för den nedsatta morfologiska bedömligheten jämfört med mikroskopiska bilder. Avsaknad av kliniska uppgifter om gesttionsåldern
	kärnförande röda.
	kompletterande DNA-undersökning
	Gör p57.

### Kommentar:

## Histologisk diagnostik av mola hydatidosa (345)

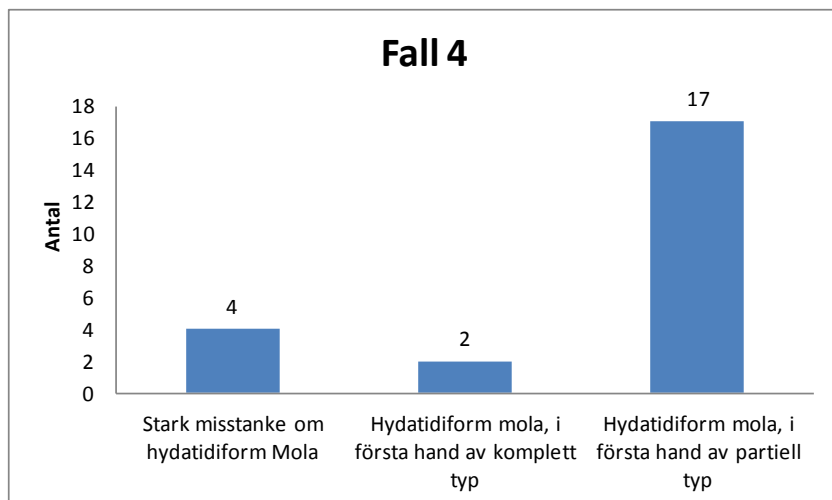


### Deltagarnas kommentarer:

Resultat	Kommentar
Ej hydatidiform mola	Hydroptid degeneration placentabildningsstörning, men ej hydatidiform mola; kompletterande DNA-undersökning
Stark misstanke om hydatidiform Mola	Med reservation för den nedsatta morfologiska bedömbarheten jämfört med mikroskopiska bilder. Avsaknad av kliniska uppgifter om gestationsåldern. Hydropa villi, men för mycket trofoblastproliferation för att avfärdas som hydrop abort. Gör p57 och ploidianalys. Om pos p57 och diploid = hydrop degeneration.
Hydatidiform mola, i första hand av partiell typ	Ploidianalys och p57 bör utföras.

### Kommentar:

Histologisk diagnostik av mola hydatidosa (345)

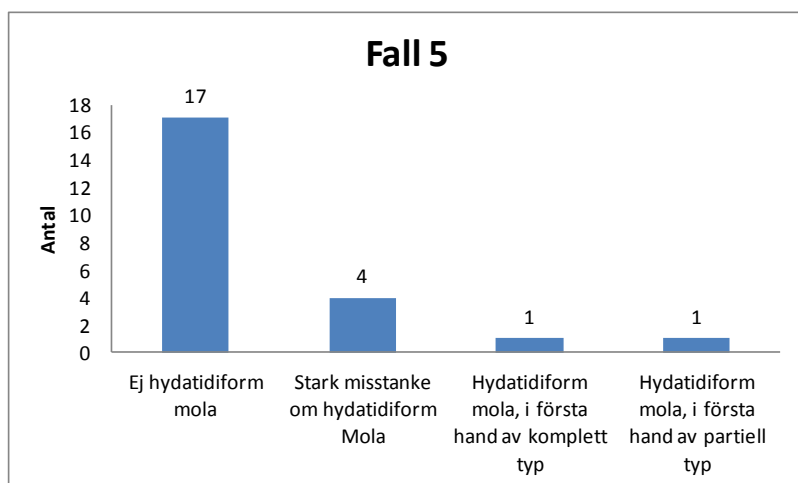


Deltagarnas kommentarer:

Resultat	Kommentar
Stark misstanke om hydatidiform Mola	misstanke om partiell mola, kompletterande DNA-undersökning p57 och DNA-analys
Hydatidiform mola, i första hand av partiell typ	Ploidianalys och p57 bör utföras. Måste bekräftas med pos p57 och triploid annars alternativ diagnos.
	Med reservation för den nedsatta morfologiska bedömlbarheten jämfört med mikroskopiska bilder. Avsaknad av kliniska uppgifter om gestationsåldern

Kommentar:

## Histologisk diagnostik av mola hydatidosa (345)

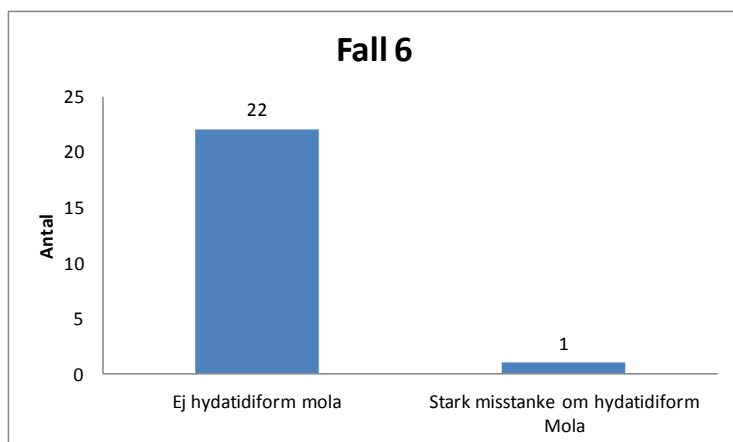


### Deltagarnas kommentarer:

Resultat	Kommentar
Ej hydatidiform mola	CMV
	Med reservation för den nedsatta morfologiska bedömlbarheten jämfört med mikroskopiska bilder. Avsaknad av kliniska uppgifter om gestationsåldern.
Stark misstanke om hydatidiform Mola	Troligen tidig partiell mola. Ploidianalys och p57 bör utföras.
	partiell ?
	Måste bekräftas med korrekt p57- och ploidiutfall.
Hydatidiform mola, i första hand av komplett typ	Få normala villi.

### Kommentar:

## Histologisk diagnostik av mola hydatidosa (345)

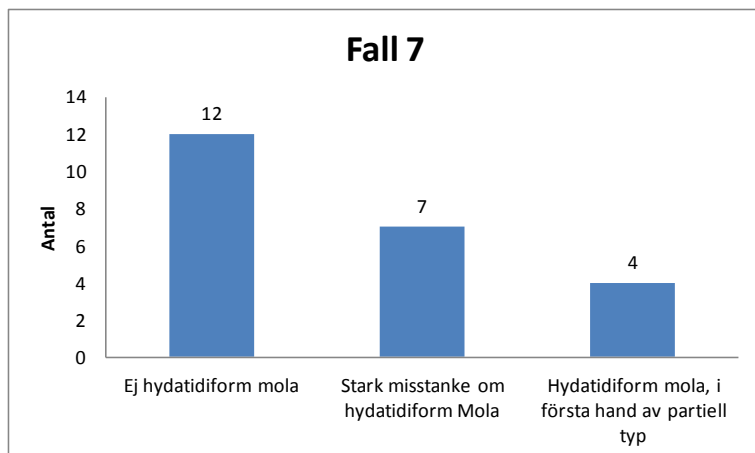


### Deltagarnas kommentarer:

Resultat	Kommentar
Ej hydatidiform mola	Ploidianalys och p57 bör utföras.
	Om p57 pos. och triploid är det partiell mola annars alternativ diagnos.
	misstanke på placentabildningsstörning
	Med reservation för den nedsatta morfologiska bedömlbarheten jämfört med mikroskopiska bilder. Avsaknad av kliniska uppgifter om gestationsåldern.
Stark misstanke om hydatidiform Mola	Misstanke om tidig komplett mola, gör p57 för att diffa mot ej mola.

### Kommentar:

## Histologisk diagnostik av mola hydatidosa (345)

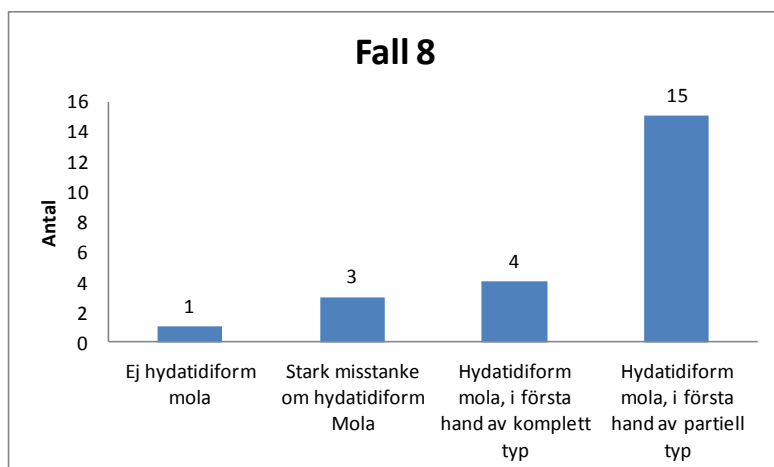


### Deltagarnas kommentarer:

Resultat	Kommentar
Ej hydatidiform mola	Med reservation för den nedsatta morfologiska bedömlbarheten jämfört med mikroskopiska bilder. Avsaknad av kliniska uppgifter om gestationsåldern. Kontrollera med pos. p57 och diploidt utfall. Om ej kongruent gest alternativ diagnos.
Stark misstanke om hydatidiform Mola	p57 och DNA-analys Möjligen partiell mola. Ploidianalys och p57 bör utföras. misstanke om partiell mola; kompletterande DNA-undersökning Ej komplett.
Hydatidiform mola, i första hand av partiell typ	Gör p57

### Kommentar:

## Histologisk diagnostik av mola hydatidosa (345)



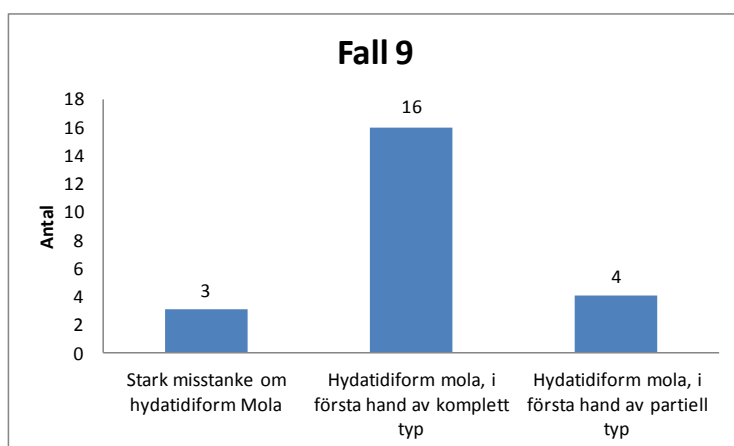
Deltagarnas kommentarer:

Kommentar:

Resultat	Kommentar
Ej hydatidiform mola	Kontrollera med pos. p57 och diploidt utfall. Om ej kongruent gest alternativ diagnos.
Stark misstanke om hydatidiform Mola	misstanke om partiell mola; kompletterande DNA-undersökning
Hydatidiform mola, i första hand av partiell typ	Ploidianalys och p57 bör utföras.
	p57 och DNA-analys
	Huvudsakligen partiella drag, fokalt oklart. Gör p57 och ploiditetsanalys för att utesluta komplett mola.
Hydatidiform mola, i första hand av komplett typ	Med reservation för den nedsatta morfologiska bedömlbarheten jämfört med mikroskopiska bilder. Avsaknad av kliniska uppgifter om gestationsåldern.



## Histologisk diagnostik av mola hydatidosa (345)



### Deltagarnas kommentarer:

Resultat	Kommentar
Stark misstanke om hydatidiform Mola	ploidi p57 och DNA-analys avseende alla fall så ses ej hela svarsalternativet i resultatrutan. Det är önskvärt om man kan få svaren direkt. Tack!
Hydatidiform mola, i första hand av partiell typ	Säkerställ diagnos med p57 och ploidianalys. Om avvikande resultat ges lämplig diagnos. Ploidianalys och p57 bör utföras.
	mola hydatidosa snarast komplett Med reservation för den nedsatta morfologiska bedömligheten jämfört med mikroskopiska bilder. Avsaknad av kliniska uppgifter om gestationsåldern. komplettering med ploidy kompletterande DNA-undersökning och p57

### Kommentar:

Med vänlig hälsning

Karin Dahlin Robertsson, Programkoordinator  
Telefon (direkt): 018-69 31 70 e-post: karin.dahlin.robertsson@equalis.se

# Revision

<u>Version</u>	<u>Datum</u>	<u>Beskrivning av ändring</u>	<u>Signatur</u>
1.5	12-03-08	Tagit bort vägledande text och hänvisar istället till instruktion i bilaga 1	AK